

Cabinet Dentaire Pontier

Dr Indaco Denis - Dr Bismuth Michèle - Dr Indaco Florent

47 Avenue Henri Pontier, 13100 Aix-en-Provence - Tél. : 04 42 99 20 81

Chirurgiens Dentistes à Aix en Provence

www.cabinet-pontier.fr



Certaines affections des dents d'origine génétique risquent de devenir source de troubles fonctionnels et d'inconfort

L'expertise du chirurgien-dentiste est capitale dans le dépistage des spécificités buccales de l'enfant

La génétique dentaire

Tout individu a un patrimoine génétique constitué normalement de 46 chromosomes comprenant environ 20 000 gènes qui codent le corps humain. Le gène est une séquence d'ADN (acide désoxyribonucléique) qui détermine la synthèse des protéines.

C'est à partir de ces protéines que l'être humain se forme, de 0 à 3 mois dans la phase embryologique de différenciation, puis jusqu'à la naissance dans la phase de multiplication.

Plusieurs types d'accidents peuvent survenir :

- Lors de la division des chromosomes pour constituer les spermatozoïdes et les ovules matures
- Durant les phases de différenciation et de multiplication cellulaires pendant la gestation



Les anomalies du développement embryonnaire se traduiront alors par un organe mal formé, ou par l'absence partielle ou totale de l'organe, or la dent constitue un marqueur génétique du développement de l'individu, au même titre que la face et les extrémités.

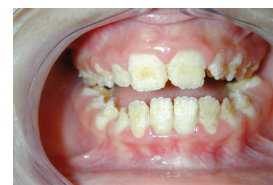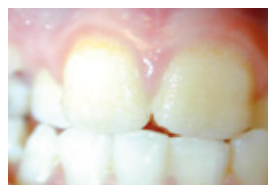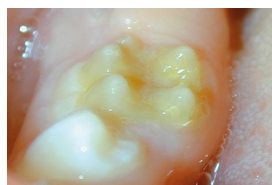
Les caractéristiques de la cavité buccale ne sont souvent décelées que par le professionnel spécialisé qu'est le chirurgien-dentiste. Il est donc capital que ce praticien, dans sa consultation de l'enfant et de l'adolescent, ait un regard global sur la cavité buccale.

Si une particularité morphologique lui apparaît, type agénésie (absence définitive d'une ou plusieurs dents), dent surnuméraire (présence de dent définitive en trop grand nombre), dyschromie (défaut de coloration de la dent allant du blanc crayeux au marron), il convient d'essayer de reconnaître la cause et la nature du problème. Si un doute persiste quant à l'origine génétique de ce trouble, il sera bon de s'adresser à une consultation de génétique médicale.

On compte environ 200 à 300 syndromes associant des malformations dentaires à un syndrome génétique.

Les exemples les plus courants sont :

L'Amélogénèse imparfaite (AI) est caractérisée par une malformation de l'émail (partie visible de la dent lorsque l'on sourit) qui peut prendre un aspect granuleux, associé à une teinte jaunâtre. L'AI peut être isolée, ou associée à un autre syndrome et l'on parle alors d'association syndromique.



Exemples d'amélogénèse imparfaite

La dentinogénèse imparfaite (DI) est caractérisée par une malformation de la dentine (partie située sous l'émail et servant de matrice morphologique à la dent) qui présente un défaut de minéralisation. La DI peut être isolée ou associée à un autre syndrome comme par exemple l'ostéogénèse imparfaite (fragilité osseuse constitutionnelle). Le diagnostic précoce par le chirurgien-dentiste est essentiel pour la prise en charge thérapeutique et la limitation du risque de fractures osseuses.

Nos conseils

- Des examens de contrôle régulier permettront de surveiller le bon développement dentaire de votre enfant et de déceler toute anomalie.
- Des particularités dentaires déjà connues dans l'entourage familial seront à nous signaler dès le premier rendez-vous.